

Clinical cases. Adjuvancy in renal cell carcinoma

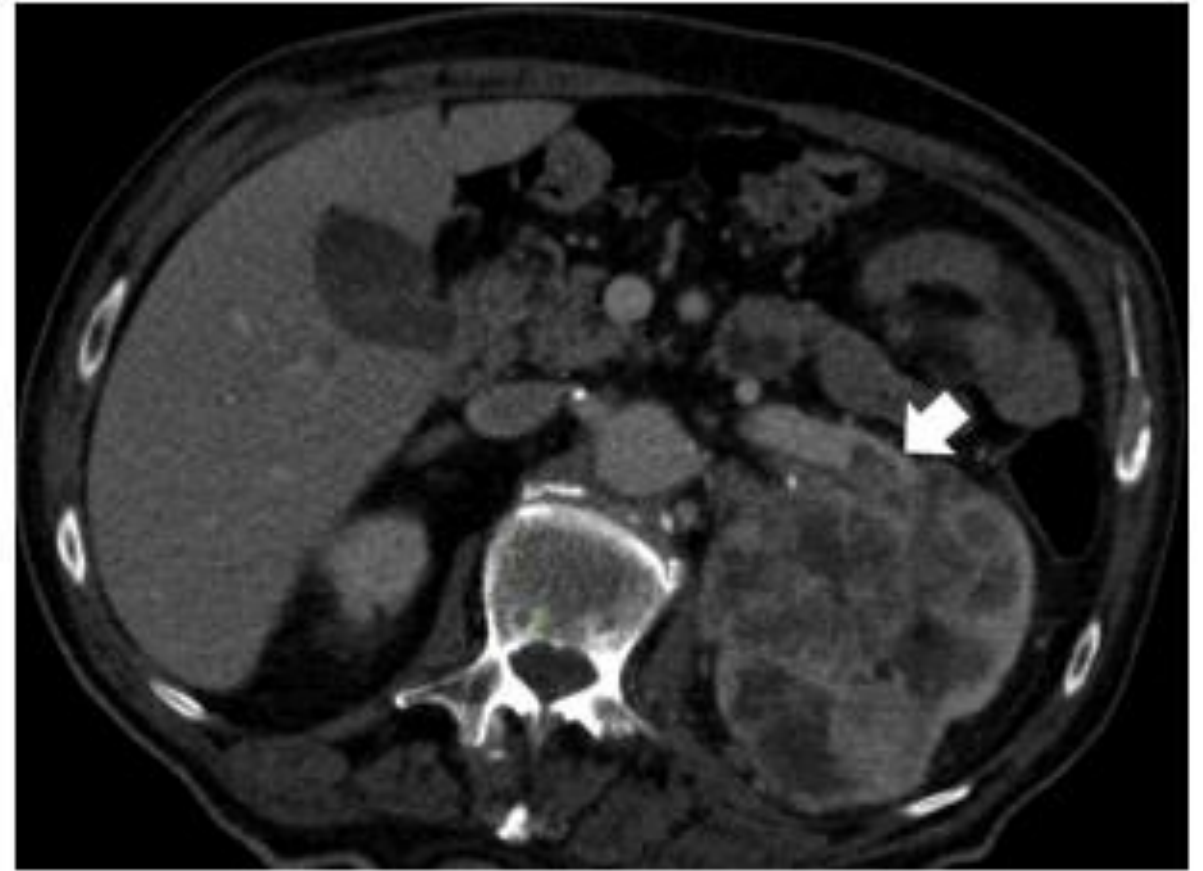Pablo Maroto

Genesis Care. Hospital Sant Pau. Barcelona

Felipe Villacampa

Clínica Universidad de Navarra

- 59 y.o. patient. No relevant past medical history.
- Complains of abdominal discomfort, an US is made with diagnosis of 80mm renal mass
- CT confirms renal mass invading left renal vein, T3a. No mtx found.
- Discussed in MDB, with normal renal function, radical nephrectomy is advised

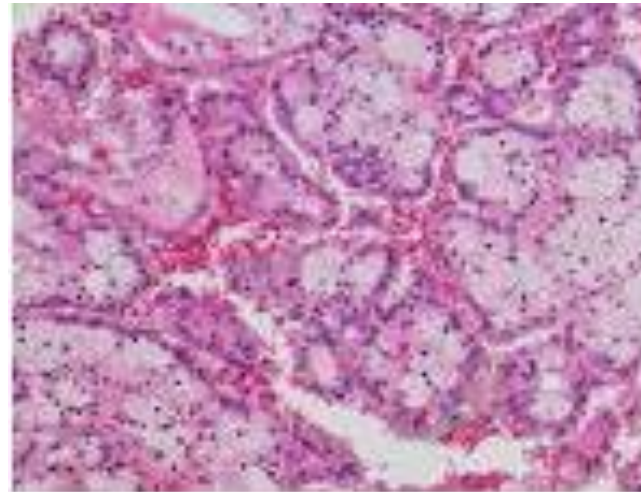


Pathology

- Clear cell renal carcinoma, ISUP III, renal vein invasion.
pT3a NxM0.
- No sarcomatoid features

PROGNOSIS?

70% 5y OS



Categoría	Característica
Tumor (T)	
T0	Sin evidencia de tumor primario
T1	Tumor ≤ 7 cm en diámetro máximo, limitado al riñón
T1a	Tumor ≤ 4 cm en diámetro máximo, limitado al riñón
T1b	Tumor > 4 cm pero ≤ 7 cm en diámetro máximo, limitado al riñón
T2	Tumor > 7 cm en diámetro máximo, limitado al riñón
T2a	Tumor > 7 cm pero ≤ 10 cm en diámetro máximo, limitado al riñón
T2b	Tumor > 10 cm en diámetro máximo, limitado al riñón
T3	Tumor que se extiende a las venas renales principales o tejidos perirrenales pero no a la glándula suprarrenal ipsilateral y no atraviesa la fascia de Gerota
T3a	Tumor que se extiende a las venas renales principales o invade la grasa perirrenal o hiliar, pero sin atravesar la fascia de Gerota
T3b	Tumor que se extiende a la vena cava inferior por debajo del diafragma
T3c	Tumor que se extiende a la vena cava inferior por encima del diafragma o invade su pared
T4	Tumor que atraviesa la fascia de Gerota incluyendo la glándula suprarrenal ipsilateral
Tx	Tumor primario no evaluable
Nódulo linfático (N)	
N0	No se demuestran metástasis ganglionares regionales
N1	Metástasis en ganglio(s) linfático(s) regional(es)
Nx	No se pueden evaluar los ganglios linfáticos regionales
Metástasis (M)	
M0	No hay metástasis a distancia
M1	Metástasis a distancia
Mx	No se pueden evaluar las metástasis a distancia

ADJUVANCY?

RISK



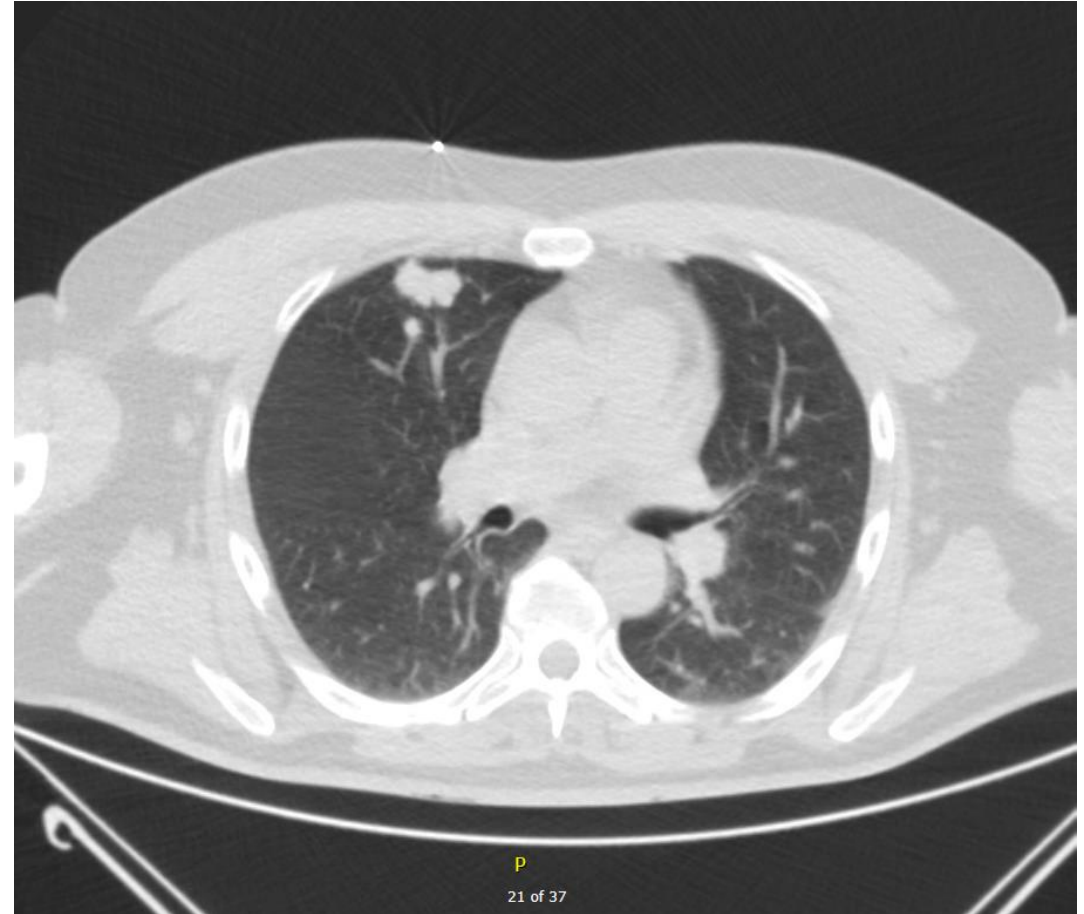
BENEFIT

Vote.

Hands up if...

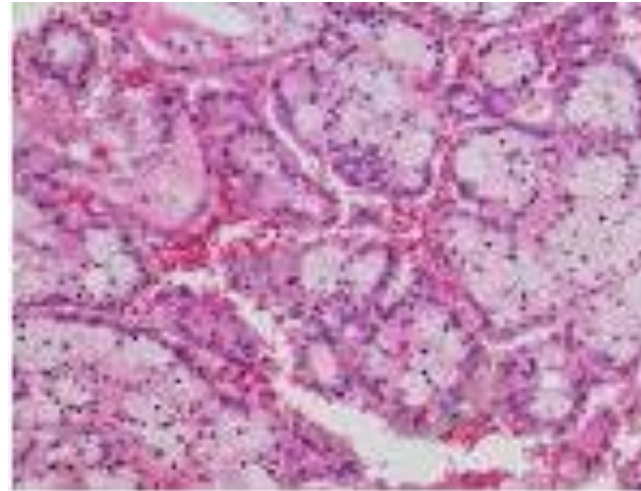
1. Observation. CT Scan in 4-6 mo.
2. Adjuvancy with sunitinib.
3. Adjuvancy with pembrolizumab.
4. Adjuvancy with belzutifan/pembro

- 59 y.o. patients, no past medical history. Active smoker
- Complains of abdominal discomfort, an US is made with diagnosis of a 83 mm right renal mass.
- CT scan confirms renal mass with invasión of renal sinus, cT3. Chest CT scan shows right single 18 mm pulmonary node. A second primary cannot be ruled out. No more visible mtx.
- Discussed in MDB, with normal renal function, radical nephrectomy and pulmonary resection is recommended.



Pathology

- Clear cell renal carcinoma, ISUP III, sinus fat invasion.
- Clear cell pulmonary metastasis. pT3a NxM1.
- No sarcomatoid features



PROGNOSIS?

50-60% 5y OS

Categoría	Característica
Tumor (T)	
T0	Sin evidencia de tumor primario
T1	Tumor ≤ 7 cm en diámetro máximo, limitado al riñón
T1a	Tumor ≤ 4 cm en diámetro máximo, limitado al riñón
T1b	Tumor > 4 cm pero ≤ 7 cm en diámetro máximo, limitado al riñón
T2	Tumor > 7 cm en diámetro máximo, limitado al riñón
T2a	Tumor > 7 cm pero ≤ 10 cm en diámetro máximo, limitado al riñón
T2b	Tumor > 10 cm en diámetro máximo, limitado al riñón
T3	Tumor que se extiende a las venas renales principales o tejidos perirrenales pero no a la glándula suprarrenal ipsilateral y no atraviesa la fascia de Gerota
T3a	Tumor que se extiende a las venas renales principales o invade la grasa perirrenal o hiliar, pero sin atravesar la fascia de Gerota
T3b	Tumor que se extiende a la vena cava inferior por debajo del diafragma
T3c	Tumor que se extiende a la vena cava inferior por encima del diafragma o invade su pared
T4	Tumor que atraviesa la fascia de Gerota incluyendo la glándula suprarrenal ipsilateral
Tx	Tumor primario no evaluable
Nódulo linfático (N)	
N0	No se demuestran metástasis ganglionares regionales
N1	Metástasis en ganglio(s) linfático(s) regional(es)
Nx	No se pueden evaluar los ganglios linfáticos regionales
Metástasis (M)	
M0	No hay metástasis a distancia
M1	Metástasis a distancia
Mx	No se pueden evaluar las metástasis a distancia

Adjuvancy?

RISK



BENEFIT

Vote.

Hands up if...

1. Observation. CT Scan in 4-6 mo.
2. Adjuvancy with sunitinib.
3. Adjuvancy with pembrolizumab.
4. Adjuvancy with belzutifan/pembro

A wide-angle landscape photograph showing a valley with rolling hills, green fields, and a winding road. In the distance, a highway bridge spans across a valley. The sky is filled with large, dark, dramatic clouds. The foreground shows a dirt path and some green vegetation.

Thanks